Akciğer Epidermoid Kanserli Bir Olguda Maksiller ve Etmoid Kemik Metastazı

Nihal BAŞAY, Neslihan MUTLUAY, Hülya BAYİZ, Bahadır BERKTAŞ, Mine BERKOĞLU

Atatürk Göğüs Hastalıkları ve Göğüs Cerrahisi Eğitim ve Araştırma Hastanesi, ANKARA

ÖZET

Kemiğe en sık metastaz yapan tümörler meme, akciğer, prostat, böbrek tümörleri ve multipl miyelomalardır. Kemik metastazında en sık tutulum görülen bölgeler ise kosta, vertebra, kol ve bacağın uzun kemikleridir. Olgumuza akciğer epidermoid kanseri tanısı konduktan 15 ay sonra yüz kemiklerine metastaz saptanmıştır. Yüz kemiklerine metastazın nadir görülmesi nedeniyle olgu sunuldu.

ANAHTAR KELİMELER: Akciğer kanseri, metastaz, yüz kemikleri

Geliş tarihi: 19 Kasım 2007 Düzeltme sonrası kabul tarihi: 21 Aralık 2007

SUMMARY

MAXILLA AND ETHMOID BONE METASTASES IN SQUAMOUS CELL LUNG CANCER A CASE REPORT

The most common bone metastases is caused by breast, lung, prostate, renal carcinomas and multiple myeloma. Ribs, vertebrae and long bones of extremities are the most attacked skeletal sites. In our case, the metastasis to the facial bones were diagnosed after 15 months of follow up period. We reported a very rare case with facial bone metastases in squamous cell lung cancer.

KEY WORDS: Lung cancer, metastase, facial bones

Received: November 19, 2007 Accepted after revision: December 21, 2007

GİRİŞ

Akciğer kanseri kemiğe en sık metastaz yapan tümörler arasında yer alır. Akciğer kanserli olguların otopsilerinde %25-40 oranında kemik metastazı gösterilmiştir (1,2). Kemik metastazı olan akciğer kanserli bir olgunun ortalama yaşam süresi altı-yedi ay olarak bildirilmiştir (3). Yüz kemiklerine metastaz oldukça nadir görülür. Olgumuzda tanıdan 15 ay sonra kemik metastazı saptanmış ve kısa süre sonra eksitus olmuştur. Akciğer epidermoid kanserinin yüz kemiklerine metastazının nadir olması nedeniyle olgumuz sunulmuştur.

OLGU

Kırk yedi yaşında erkek hasta, kliniğimize öksürük, balgam ve zayıflama yakınmalarıyla başvurdu. Ya-

pılan fizik muayenesinde, genel durumu iyi idi. Dinlemekle solda solunum sesleri azalmıştı. Diğer sistem muayeneleri normaldi. PA akciğer grafisinde sol üst ve orta zonu kaplayan homojen dansite artımı mevcuttu. Çekilen toraks bilgisayarlı tomografi (BT)'sinde; sol hiler bölgede lober bronşları oblitere eden sol pulmoner artere invazyon gösteren kitle lezyonu mevcuttu. Ayrıca paratrakeal, karinal, sol hiler patolojik boyut artımı gösteren lenfadenopatiler gözlendi (Resim 1). Sol sürrenal bezde büyüme saptandı ve bu büyüme metastaz olarak değerlendirildi.

Hastaya fiberoptik bronkoskopi yapıldı. Sol üst lob bronşu endobronşiyal vejetan kitle ile tam tıkalıydı. Buradan alınan biyopsi akciğer yassı hücreli karsinomu olarak raporlandı. Hastanın diğer sistem taramaları yapıldı. Kranial BT'si abdomen ultrasonografisi ve tüm vücut kemik sintigrafisi normal olarak değerlendirildi.

Hasta sol sürrenaldeki metastaz nedeniyle Evre 4 (T4 N2 M1) olarak kabul edildi. Kemoterapi planlandı ve vinorelbin + sisplatin altı kür verildi. Tedavi sonunda yapılan tetkiklere göre hastalık stabil kabul edildi. Takibe alındı. On beş ay sonra hasta yüzünün sol yanındaki şişlik ve diş ağrısı yakınmalarıyla bir diş kliniğine müracaat etti (Resim 2). Maksiller kemikte kitle saptandı ve buradan biyopsi alındı. Biyopsi sonucu "maksiller kemikte epidermoid kanser metastazı" olarak raporlandı. Genel durumu bozulan hasta kliniğimize yatırıldı. Kraniyum BT'si çekildi. Sol maksillada orbita inferior duvarına ve nazal kaviteye, lateralde subkütan alana uzanan geniş ekspansif destrüktif yumuşak doku kitlesi saptandı (Resim 3). Yattığı süre içinde genel durumu giderek bozulan hasta 15 gün içinde eksitus oldu.

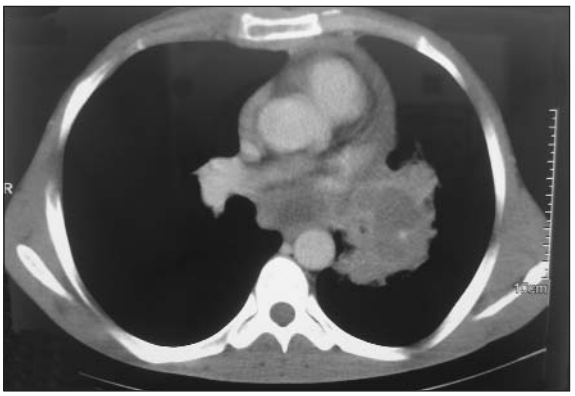

Resim 1. Toraks bilgisayarlı tomografisinde sol hiler bölgede lober bronşları oblitere eden sol pulmoner artere invazyon gösteren kitle lezyonu.

Resim 2. Hastanın yüzünün sol yanında şişlik görünümü.

Resim 3. Kraniyum bilgisayarlı tomografisinde sol maksillada orbita inferor duvarında ve nazal kaviteye, lateralde subkütan alana uzanan geniş ekspansif destrüktif yumuşak doku kitlesi.

TARTIŞMA

Akciğer kanseri; en çok beyin, karaciğer, adrenal bez, kemiğe, nadiren gastrointestinal bölgeye, tonsillere, böbreğe, cilt ve yumuşak dokuya metastaz yapar (2).

Kemik metastazları ileri evre kanserli hastaların %30-90'ında meydana gelir ve %80'inde orijin meme, akciğer ve prostattır. Küçük hücreli dışı ak-

ciğer kanserlerinde kemik metastazı genellikle osteolitik olmakla beraber osteoblastik özellikte de olabilir (1). Akciğer kanserinde otopsi serilerinde kemik tutulumu %25-40'tır ve hemen hepsi ilikten zengin kemikler olup ilik tutulumu da saptanır. Kemik metastazının %80'den fazlası aksiyal iskelettedir (1). Sık tutulan bölgeler kostalar, vertebra, kol ve bacağın uzun kemikleridir. Femur boynuna metastaz özel bir durumdur ve acil tedavi gerektirir (2). Buna karşın kafatası, ekstremitelerin femur dışındaki uzun kemikleri ve skapula genellikle hastalığın geç evrelerinde ve daha az sıklıkla tutulurlar. Olgumuzda tanıdan 15 ay sonra kemik metastazı saptanmıştır. Kemik metastazları akciğer kanserinin ilk bulgusu olabilir. Hastalarda oluşan ağrı, patolojik kırıklar, hiperkalsemi, nörolojik bozukluklar ve immobilite yaşam kalitesini bozar. Ağrıya neden olabilen olası mekanizmalar, endosteum içindeki sinir uçlarının uyarılması, tümörle periostun gerilmesi, kırıklar ve tümörün sinirlerin çevresinde büyümesidir. Kemik metastazlı olguların %20-25'i ise asemptomatiktir (2-4). Küçük hücreli dışı akciğer kanserinde, kemik metastazları trabeküler kemikte genellikle osteolitik lezyonlar şeklindedir. Ancak adenokarsinom ve küçük hücreli karsinomda osteoblastik metastazlar da olabilmektedir (1). Kemik dansitesinde %50-75 azalmaya neden olan, çapı 1-1.5 cm'ye ulaşan osseöz metastazlar radyolojik olarak gösterilebilir (5). Fasiyal kemiklerin radyolojik incelenmesinde de metastaz osteolitik ve osteoblastik değişikliklerle kendini gösterir. İntraoral dental radyografide sıklıkla iyi sınırlı litik lezyon görüntüsü, oral mukozanın biyopsi ve sitoloji incelemeleri ile tanıya ulaşılır (5). Olgumuzda diş ağrısı nedeniyle önce bir diş hekimine başvurmuş daha sonra yapılan ileri tetkiklerle metastaz saptanmıştır. Kemik metastazının varlığı, laboratuvar bulgularıyla birlikte (alkalen fosfataz, serum kalsiyum düzeyleri) klinik değerlendirme, kemik grafileri ve sintigrafisi ile ortaya konabilir. Düz grafilerde görülemeyen litik lezyonları, BT ve manyetik rezonans görüntüleme ile görüntülemek mümkün olabilmektedir (1). Olgumuzda da kraniyum BT'de birden fazla fasiyal kemikte ve yumuşak dokuda invazyon gösteren, nekrotik alanlar içeren heterojen yumuşak doku kitlesi mevcuttu. Literatürdeki olgularda tanıya intraoral eksizyonel biyopsi, intraoral dental grafi ve oral mukoza biyopsileri ile ulaşılmıştır (5,6). Bizim olgumuz da, maksiller kemik biyopsisi ile tanı almıştır. Akciğer kanserinde tedavi sonrası relaps en sık kemikte görülür. Kemik metastazı yapmış primer tümörün vertebra tutulumu %69, pelvis %41, kafa kemiklerinin tutulumu %14 olarak bildirilmiştir (1,2). Kemik metastazlarında en sık görülen semptom ağrıdır. Ağrı tedavisi için nonsteroid antiinflamatuvarlar, bifosfonatlar ve radyoterapinin faydası olabilir. Opiyoidler de tedavide kullanılır (7). Soliter kemik metastazlarının varlığında ise agresif cerrahi uygulanabilir (8). Olgumuz kemik metastazı tanısı aldıktan sonra radyoterapi planlanmış ancak tedavi sırasında eksitus olmuştur. Bizim olgumuzda da tanı anında kemik metastazı yokken tanıdan 15 ay sonra yüz kemiklerine metastaz saptanmıştır.

KAYNAKLAR

1. Atikcan Ş, Pelit A, Bayiz H ve ark. Metastazların tedavisi. Akkoçlu A, Öztürk C, editörler. Akciğer Kanseri, Multidisipliner Yaklaşım. Ankara: Bilimsel Tıp Yayınevi, 1999;146-50.
2. Akciğer Kanseri Tanı ve Tedavi Rehberi. Akkoçlu A, Savaş İ, editörler. Toraks Dergisi 2006;7:26-9.
3. Tsuya A, Fukuoka M. Bone metastases in lung cancer. Clin Calcium 2008;18:455-9.
4. Lung Cancer Clinical Diagnosis and Treatment. In: Straus MJ, ed. 2nd ed. New York: Grune and Stratton, 1983;170.
5. Ciola B, Yenner R. Radiographic manifestations of lung carcinoma with metastase to the anterior maxilla. Oral Surg Oral Med Oral Pathol 1977;44:811-6.
6. Birkhalz H. Metastatic bronchogenic carcinoma to the maxilla. Oral Maxillofac Surg 1982;40:532-4.
7. Katakami N. Lungcancer with bone metastasis. Gan To Kagaku Ryoho 2006;33:1049-53.
8. Agarwala AK, Hanna NH. Long term survival in a patient with stage IV nonsmall-cell lung carcinoma after bone metastasectomy. Clin Lung Cancer 2005;6:367-8.

Yazışma Adresi

Nihal BAŞAY

Atatürk Göğüs Hastalıkları ve

Göğüs Cerrahisi

Eğitim ve Araştırma Hastanesi

Keçiören-ANKARA

e-mail: nihalbasay@hotmail.com